

La rivascularizzazione nelle ulcere ischemiche : quale razionale?

Mauro Placino

III corso avanzato di aggiornamento su :la riparazione tessutale delle lesioni croniche cutanee.

**Campolongo Hospital – Eboli – Salerno.
28-30/ottobre 2004**

Ulcera ischemica

- Quadro clinico con evidente compromissione trofica distale più o meno estesa
- Deficit perfusivo periferico
 - Compromissione distale dell'unità microvascolotissutale
 - Alterazione/i del macrocircolo a monte

- Ischemia critica
- Vasculopatia del diabetico
- Embolizzazioni distali

LIVELLI DI PROGRAMMAZIONE TERAPEUTICA

- VALUTAZIONE DEI FATTORI DI RISCHIO GENERALI
- CORREZIONE E BILANCIAMENTO METABOLICO, CARDIOLOGICO, RESPIRATORIO
- TERAPIA CHIRURGICA
- TERAPIA TOPICA
- PROFILASSI FARMACOLOGICA SECONDARIA

OBIETTIVO

- MIGLIORARE L'APPORTO EMATICO TISSUTALE CON AUMENTO DI IN FLOW PERIFERICO
- RIDIMENSIONARE IL LIVELLO DI INVALIDAZIONE FUNZIONALE
- SALVATAGGIO DELL'ARTO
- AMPUTAZIONI MINORI
- ATTENZIONE ALLA QUALITA' DI VITA!
- NON DIMENTICARE LA SALVAGUARDIA DELLA VITA!!

DIAGNOSTICA PRELIMINARE

- ANAMNESI E VALUTAZIONE CLINICA
- ESAME DEI FATTORI DI RISCHIO GENERALI
- ESCLUSIONE DI CONCOMITANTE PATOLOGIA DEI TSA
- DIAGNOSTICA STRUMENTALE INCRUENTA
- DIAGNOSTICA STRUMENTALE CRUENTA

DIAGNOSTICA STRUMENTALE INCRUENTA

- **ECOCOLORDOPPLER ARTERIOSO ARTI INFERIORI**
- **ECOCOLORDOPPLER T.S.A.**
- **CAPILLAROSCOPIA**
- **VALUTAZIONE tcPO₂ E tcPCO₂ PERIFERICA**

Ulcera arteriosa:diagnostica

- **Esame clinico**
- **Diagnostica strumentale non invasiva**
 - **Ecocolordoppler**
 - **TcPO₂ periferica**
- **Diagnostica strumentale invasiva**
 - **Arteriografia**
 - **AngioTC multislides**

DIAGNOSTICA CRUENTA

- RX COMPARATIVA DEI PIEDI
- AORTOARTERIOGRAFIA ARTI INFERIORI
- ANGIO RMN DEI TSA CON CIRCOLO INTRACRANICO (se positivo ecocolordoppler)
- TAC CEREBRALE CON E SENZA M.DI C.
- NUOVE FRONTIERE?:
 - ANGIOTC SPIRALE MULTISLIDES

QUADRI ANATOMICI

■ INTERESSAMENTO DEL LIVELLO MACROANGIOPATICO

- PREVALENTE IL DISTRETTO PROSSIMALE NELL'ATEROTROMBOSI
- INVERTITO NEL DIABETICO

■ IMPLICAZIONI DEL DISTRETTO AORTO ILIACO

■ DISTRETTO INFRAINGUINALE SOVRAGENICOLARE CON O SENZA ASSOCIAZIONI SOTTOGENICOLARI

■ LESIONI PLURIFOCALI CON ASSOCIAZIONE DI DISTRETTI SOTTO E SOVRAGENICOLARI

Ulcere arteriose : quale razionale?

- Rivascolarizzazione
- Trattamento endovascolare
- Trattamento topico

Rivascolarizzazioni periferiche

- **Correzione del livello di ostruzione**
 - Aorto-iliaco
 - Infrainguinale-sovragenicolare
 - Sottogenicolare
- **Livelli di amputazione**
 - Parcellari distali
 - Gamba
 - Coscia

FATTORI PREDITTIVI PER BUON RECUPERO

**BUONA VISUALIZZAZIONE
ARTERIOGRAFICA DELL'ARCATA
PLANTARE**

**VISUALIZZAZIONE ARTERIOGRAFICA DI
UNO O PIU' TRONCHI DI GAMBA PERVI**

SCELTA DELLA RIVASCOLARIZZAZIONE

- **By pass corti**
- **By pass in v.safena i.i.**
- **By pass in v.safena i. “in situ”**
- **By pass in v.safena . “ex situ”**
- **Angioplastica + by pass**
- **Angioplastica + stent prossimali e distali**
- **By pass in protesi?**
- **Angioplastica della profonda**
- **By pass su poplitea “sospesa”**

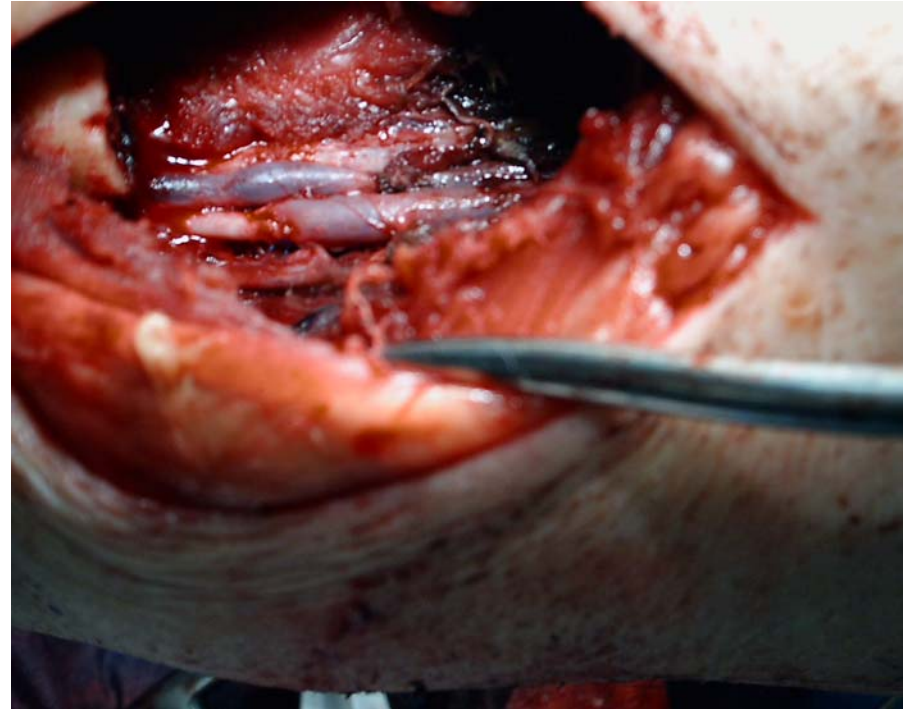
FATTORI CONDIZIONANTI IL BUON ESITO DI UNA RIVASCOLARIZZAZIONE

- **RESISTENZE PERIFERICHE**
- **SOLECITAZIONI NEI PUNTI DI FLESSIONE**
- **LUNGHEZZA DI UN BY PASS**
- **DISPONIBILITA' DI MATERIALE BIOLOGICO**
- **SCELTA DI PROTESI SINTETICHE DI "QUALITA"**

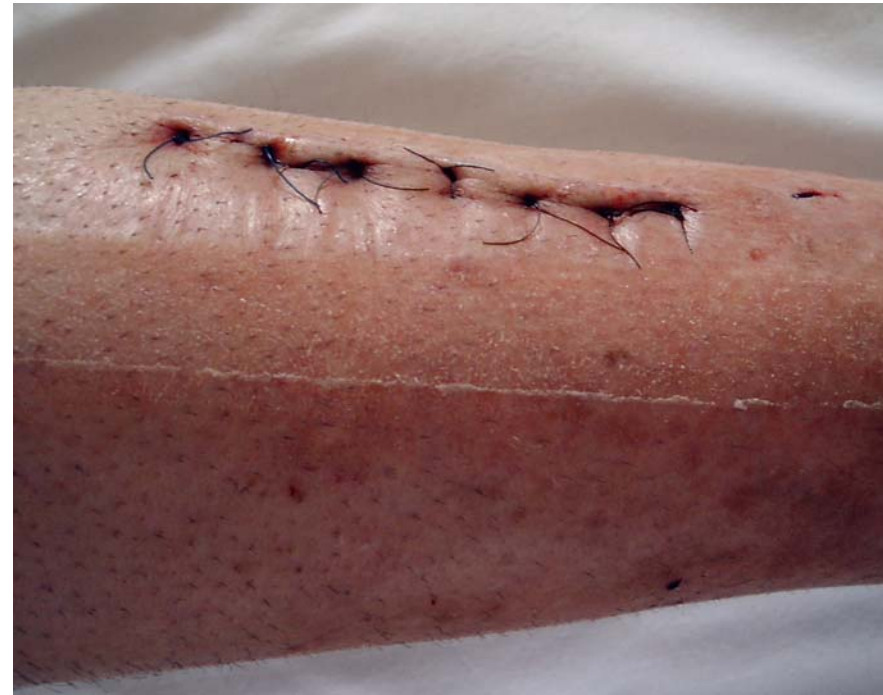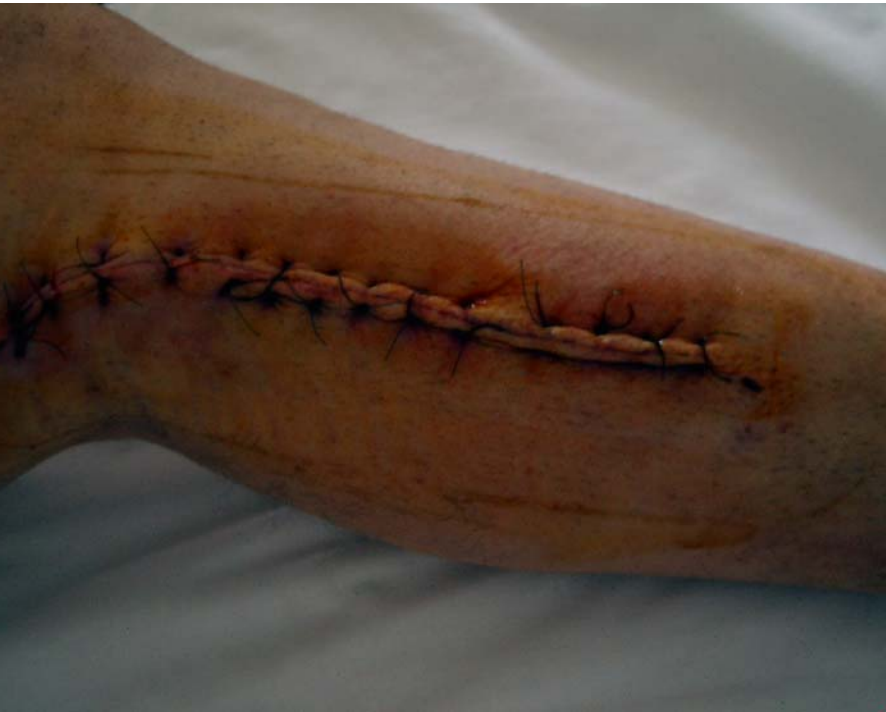Fattori condizionanti approccio endovascolare

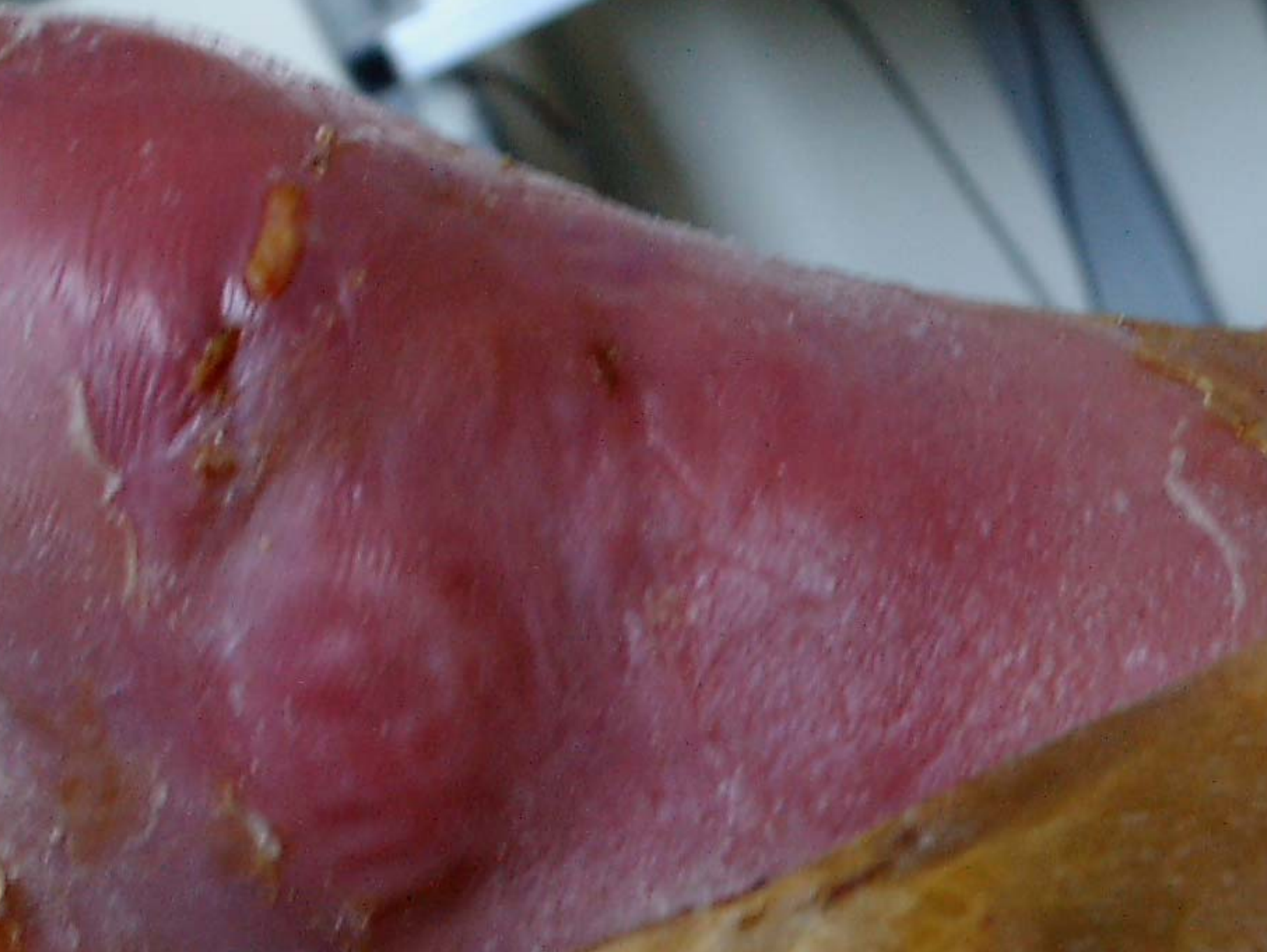- **Calibro del vaso da sottoporre a stenting**
- **Estensione della steno-ostruzione**
- **Morfologia di decorso del vaso**
- **Fattibilità di accesso percutaneo**
- **Condizioni vasali a monte e a valle**

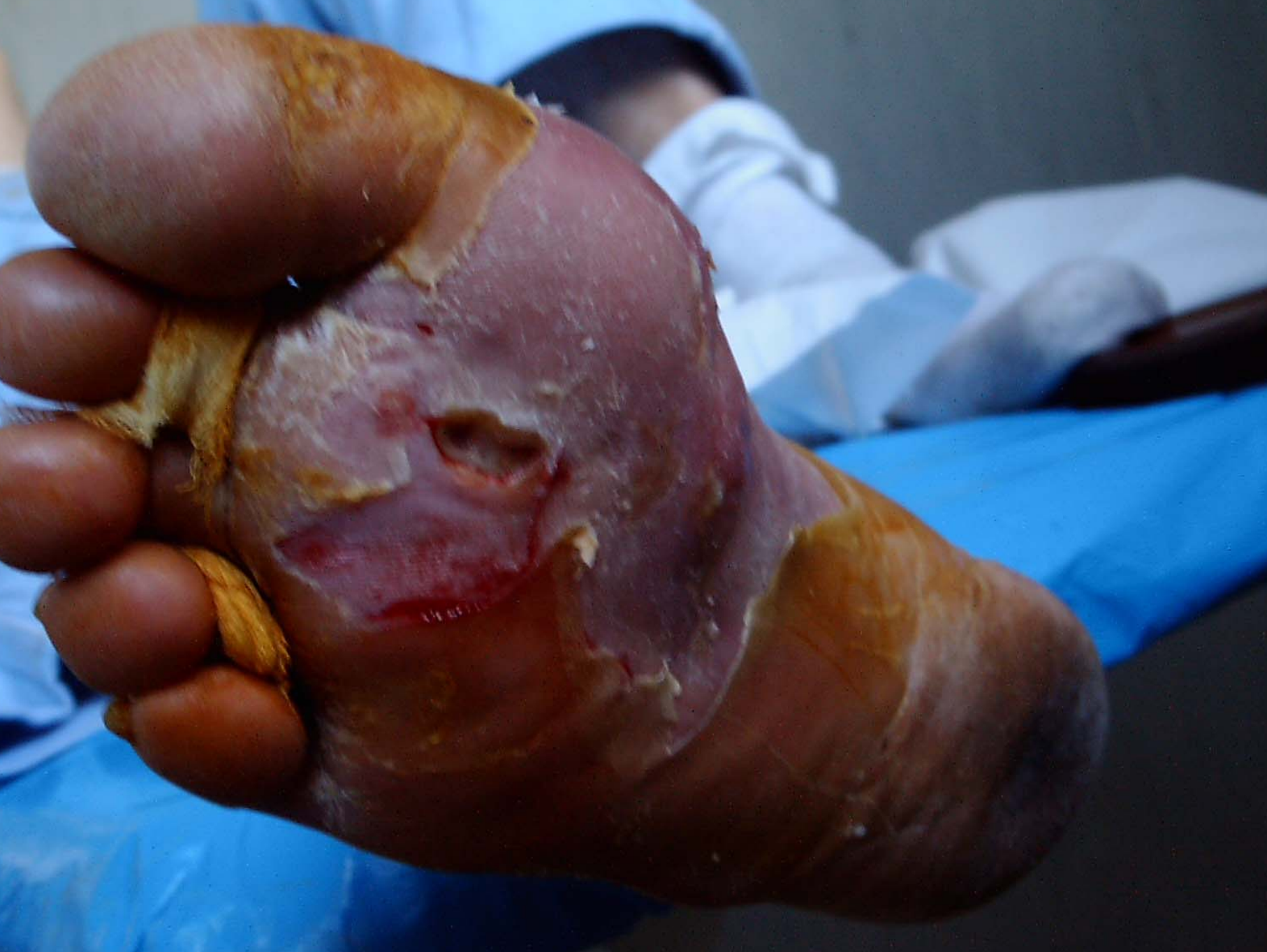By pass popliteo peroniera in vsii
Anastomosi poplitea bk peroniera



By pass popliteo peroniera in v.s.i.i.]
Acc. poplitea peroniera via laterale]



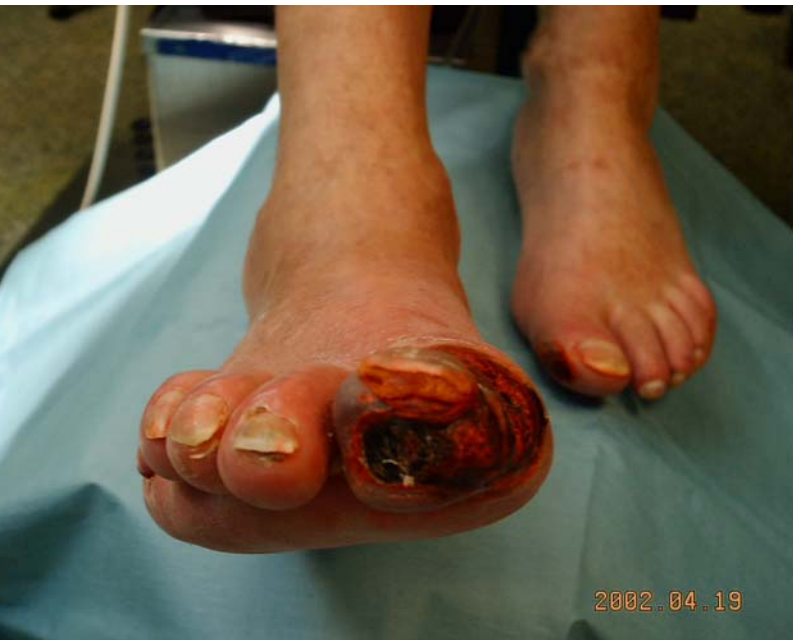



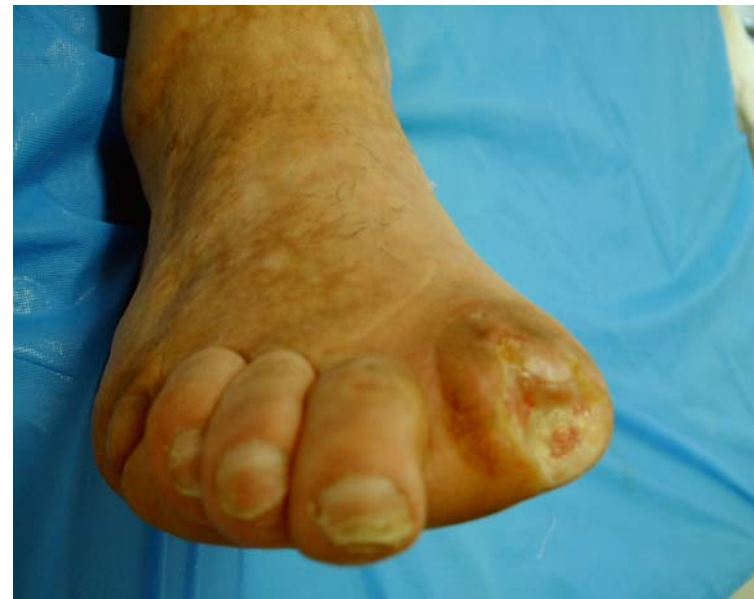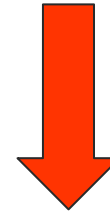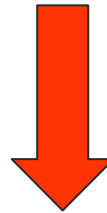Paziente diabetico

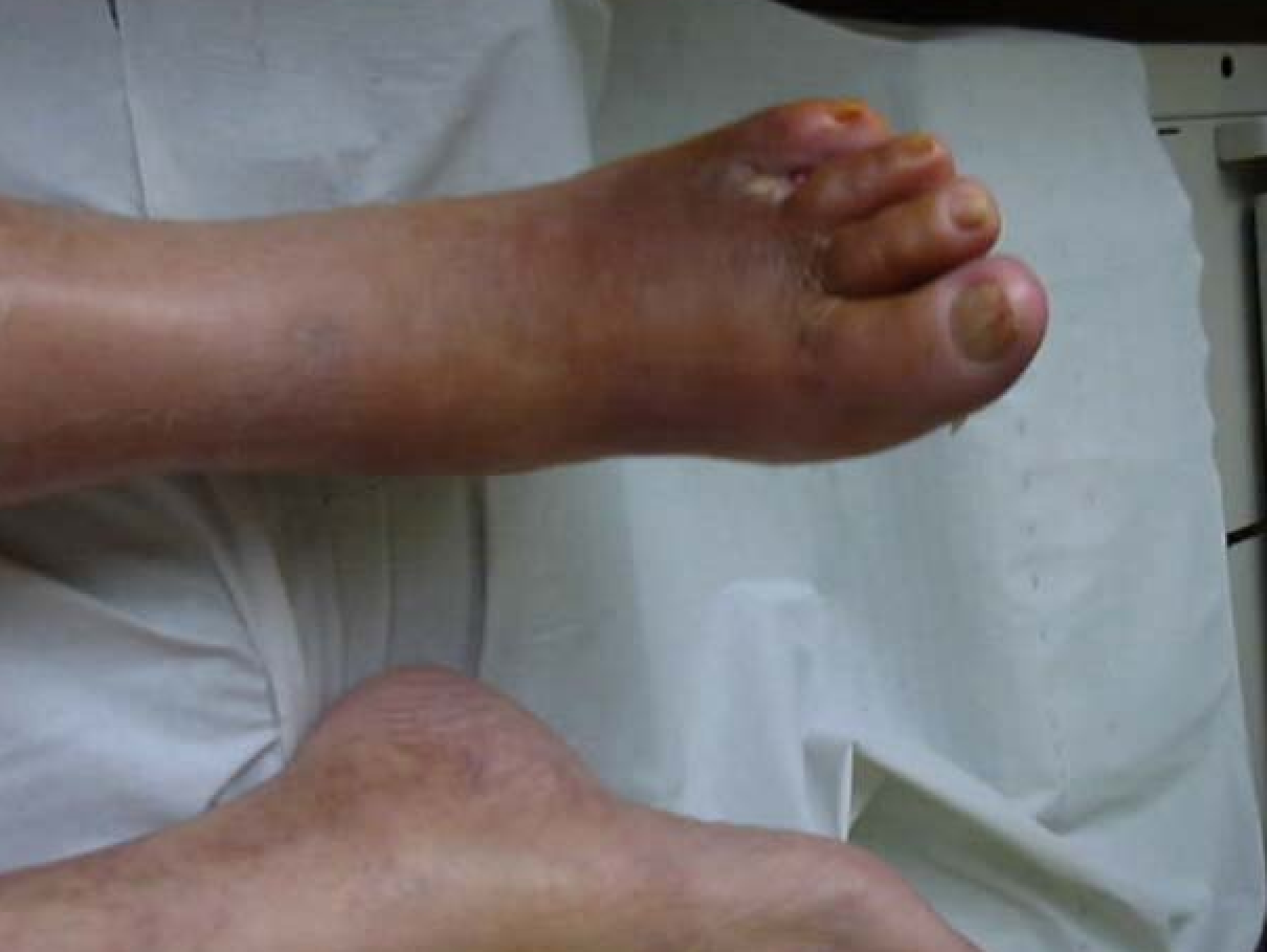[preoperatorio

postoperatorio]



Controllo
angiografico





Ulcere arteriose : quale razionale?

- Rivascolarizzazione
- Trattamento endovascolare
- Trattamento topico

Rivascolarizzazioni periferiche

- **Correzione del livello di ostruzione**
 - Aorto-iliaco
 - Infrainguinale-sovragenicolare
 - Sottogenicolare
- **Livelli di amputazione**
 - Parcellari distali
 - Gamba
 - Coscia

CONCLUSIONI

- **SAPER DISPORRE DI TUTTE LE ARMI TERAPEUTICHE**
- **BUONA PREDISPOSIZIONE AD UTILIZZO NUOVE PROCEDURE TERAPEUTICHE**
- **INDIRIZZARE L'ATTENZIONE IN FUNZIONE DEL COSTO BENEFICIO**
 - **VALUTAZIONE ECONOMICA**
 - **VALUTAZIONE RIDUZIONE RISCHIO**